

IPS Empress® Direct

The highly esthetic composite



Clinical Guide Klinischer Leitfaden

Efficient
Esthetics

ivoclar
vivadent®
passion vision innovation

Dear users

Thank you for choosing our product.

IPS Empress Direct is designed for direct restorative treatment procedures. It is particularly suitable for restoring anterior teeth. The material has been developed on the basis of many years of experience and expertise. The coordinated shade system offers ideal solutions for many different clinical colour situations and individual optical characteristics.

IPS Empress Direct materials have a long processing time and therefore allow you to work without pressure under optimum light conditions. A wide selection of Dentin materials helps you to obtain the desired level of opacity in the dentin core. They are also suitable for creating mamelons. More translucent Enamel materials are available for imitating enamel areas. In addition, highly translucent materials are provided for accentuating certain characteristics in the final layer.

Liebe Anwenderinnen, liebe Anwender

Wir freuen uns, dass Sie sich für unser Produkt entschieden haben.

IPS Empress Direct wurde für die direkte Füllungstherapie konzipiert. Es eignet sich besonders für den Frontzahnbereich und basiert auf jahrelanger Erfahrung und fundiertem Wissen. Ein aufeinander abgestimmtes Farbsystem ermöglicht ideale Lösungen für viele klinische Farbsituationen und charakteristische lichtoptische Eigenschaften.

Dank der langen Verarbeitungszeit können Sie IPS Empress Direct präzise ohne Zeitdruck bei optimalen Lichtverhältnissen modellieren. Ein breites Spektrum an Dentinmassen hilft Ihnen, die passende Opazität für den Dentinkern zu erreichen. Es ist zudem für die Gestaltung von Mamelons konzipiert. Für den Schmelz stehen transluzentere Enamel-Farben zur Verfügung. Optional können zur Betonung der Charakteristika hochtransluzente Massen für die finale Schicht angewendet werden.

Dentin

7–8%*

Formation of the dentin core



Gestaltung des Dentinkerns

Enamel

13–15%*

Creation of enamel areas



Gestaltung des Schmelzes

Trans 20

20%*

Customization of the incisal third in middle-aged patients



Individualisierung des inzisalen Drittels bei Patienten mittleren Alters

Trans 30

30%*

Customization of the incisal third in young patients



Individualisierung des inzisalen Drittels bei jüngeren Patienten

Trans Opal

45%*

Creation of an opalescent effect in the incisal third



Gestaltung des Opaleffekts im inzisalen Drittel

* Example values, Technical Data Sheet Ivoclar Vivadent

* Beispielwerte, Technisches Datenblatt Ivoclar Vivadent

Three special flowable Effect materials complement the sculptable products. Together with IPS Empress Direct Color, these materials enable creative practitioners to give every restoration a highly individualized appearance.

Drei besondere, fließfähige Effektfarben ergänzen die modellierbaren Massen. Zusammen mit IPS Empress Direct Color erlauben sie dem kreativen Anwender, jeder Restauration ihre individuelle Note zu verleihen.

Effect Trans 30

27 – 33 %*



- Accentuation of mamelons with a warmer tint in the incisal edge
- Akzentuierung der Mamelons mit einem wärmeren Farbton der Inzisalkante

Effect Trans Opal

25 – 30 %*



- Opalescent effect in young patients
- Accentuation of the spaces between the lobes in the incisal edge with a more bluish tint
- opaleszierender Effekt für jüngere Patienten
- Akzentuierung der Dentinbälkchenräume mit einem bläulichen Farbton der Inzisalkante

Effect Enamel Bleach XL

11 – 12 %*



- Hypocalcification
- Heightened opacity in the incisal edge
- Hypokalzifikation
- opakere Inzisalkante

* Example values, Technical Data Sheet Ivoclar Vivadent

* Beispielwerte, Technisches Datenblatt Ivoclar Vivadent





White
Weiss



Honey
Gelb



Ochre
Ocker



Blue
Blau



Violet
Violett



Grey
Grau



Brown
Braun

White

- Imitation of spotted enamel
- Simulation of the "halo" effect
- Accentuation of cusps and ridges

Honey / Ochre

- Enhancement of the dentin core
- Accentuation of fissures
- Imitation of individual enamel characteristics

Blue / Violet / Grey

- Simulation of translucent enamel areas
- Imitation of opalescent areas

Brown

- Imitation of stained pits, fissures and enamel cracks

The following layering techniques and clinical case presentations show you how easy it is to create your very own dental masterpieces with IPS Empress Direct. We hope you will enjoy working with IPS Empress Direct.

Weiss

- Nachahmung von Schmelzflecken
- Simulation von Halo-Effekten
- Akzentuierung von Höckern und Wülsten

Gelb / Ocker

- Betonung des Dentinkerns
- Akzentuierung von Fissuren
- Nachahmung individueller Schmelzcharakteristika

Blau / Violett / Grau

- Simulation transluzenter Schmelzareale
- Nachahmung opaleszenter Bereiche

Braun

- Nachahmung von verfärbten Fissuren, Grübchen, Schmelzrisen

Die folgenden Schichtkonzepte und klinischen Fälle zeigen Ihnen, wie Sie mit IPS Empress Direct kinderleicht Ihr Meisterwerk schaffen können. Wir wünschen Ihnen viel Freude in Ihrer Arbeit mit IPS Empress Direct.

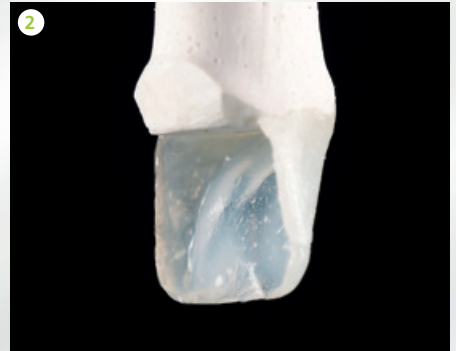
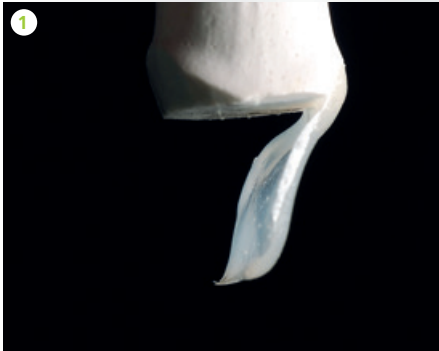
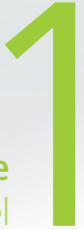Simple layering technique

Anterior tooth built up with two shades

Dr Ivan Kuznetsov, Ivoclar Vivadent, Russia

Layering example Schichtungsbeispiel

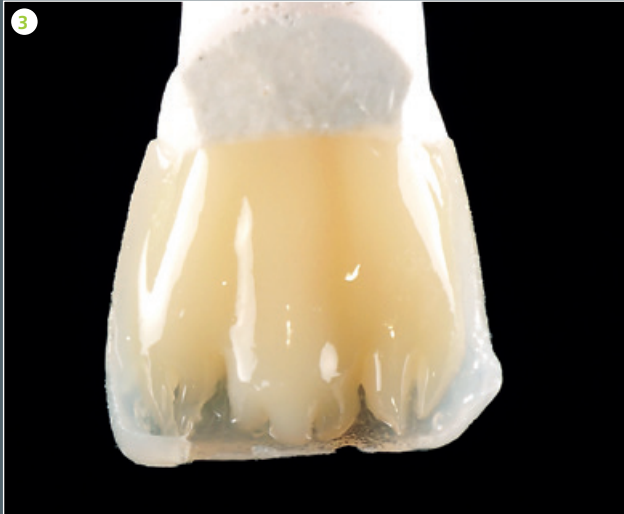

EN

- 1 The palatal enamel wall is rebuilt with IPS Empress Direct Enamel A1.
- 2 The proximal walls are rebuilt with Enamel A1.
- 3 The dentin core is shaped and the mamelons on the incisal edge are created.
- 4 A final layer of Enamel A1 is placed.

Einfaches Schichtkonzept

Frontzahnaufbau mit zwei Farben



DE

- 1 Aufbau der palatinalen Schmelzwand mit IPS Empress Direct Enamel A1
- 2 Aufbau der Approximalwände mit Enamel A1
- 3 Formen des Dentinkerns und Ausarbeiten der Mamelons an der Inzisalkante
- 4 Finale Deckschicht mit Enamel A1



Layering technique with Effect materials

Anterior tooth

built up with opalescent effects

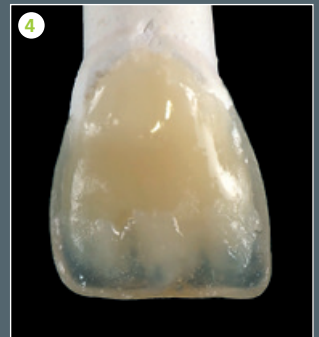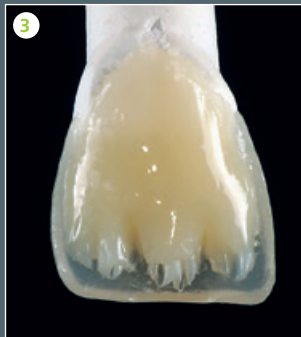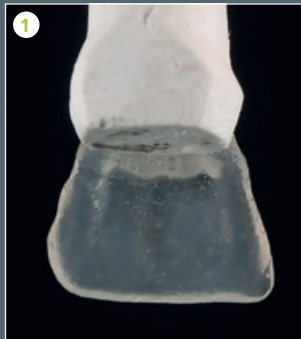Dr Ivan Kuznetsov, Ivoclar Vivadent, Russia

Layering example Schichtungsbeispiel

2

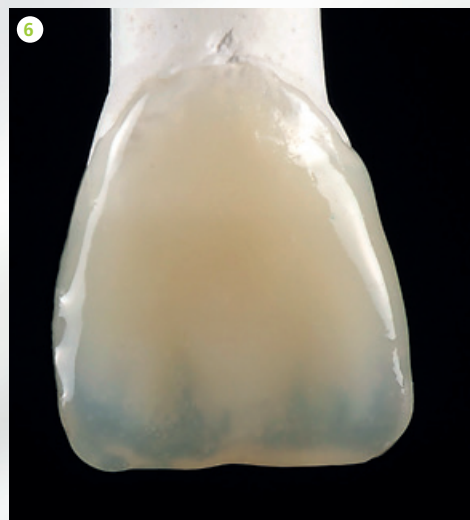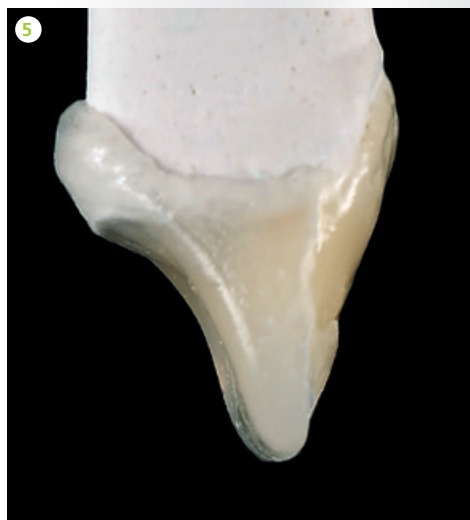
EN

- 1 The palatal enamel wall is rebuilt with IPS Empress Direct Trans 30.
- 2 The proximal walls are rebuilt with Trans 30.
- 3 The dentin core is shaped and the mamelons on the incisal edge are created with Dentin A2.
- 4 IPS Empress Direct Effect Trans Opal is applied on the incisal edge, between and on the mamelons.
- 5 Side view: The different materials from the palatal to the labial aspect (enamel-dentin) together with the incorporated Trans Opal are easy to distinguish.
- 6 A final layer of IPS Empress Direct Trans 30 is applied.



Schichtkonzept mit Effekt

Frontzahnaufbau mit Opaleszenz



DE

- 1 Aufbau der palatinalen Schmelzwand mit IPS Empress Direct Trans 30
- 2 Aufbau der Approximalwände mit Trans 30
- 3 Formen des Dentinkerns und Ausarbeiten der Mamelons an der Inzisalkante mit Dentin A2
- 4 Applikation von IPS Empress Direct Effect Trans Opal auf die Inzisalkante zwischen und über die Mamelons
- 5 Seitenansicht: die unterschiedlichen Massen von palatinal nach labial Schmelz-Dentin mit eingearbeitetem Trans Opal lassen sich gut erkennen.
- 6 Applikation der finalen Deckschicht mit IPS Empress Direct Trans 30

Layering technique with stains

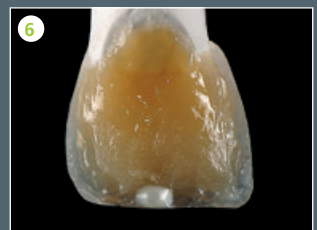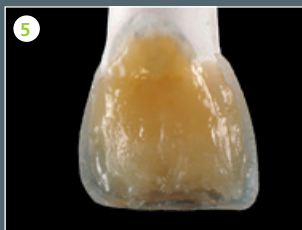
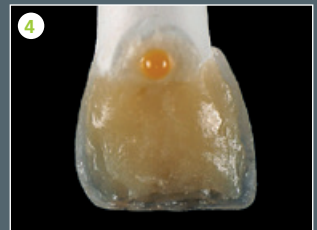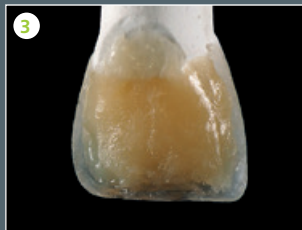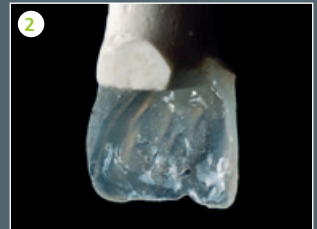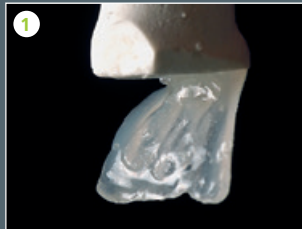Dr Ivan Kuznetsov, Ivoclar Vivadent, Russia

Layering example Schichtungsbeispiel

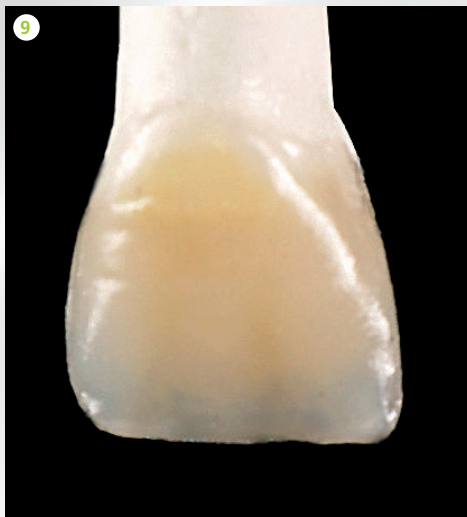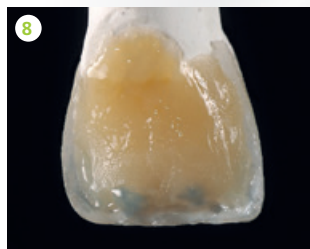
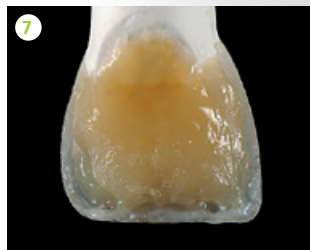3

EN

- 1 The palatal enamel wall is rebuilt with IPS Empress Direct Trans 20.
- 2 The proximal walls are rebuilt with Trans 30
- 3 The dentin core is shaped up to the margin of the incisal edge with Dentin A3
- 4 IPS Empress Direct Color Ochre is placed on the cervical areas.
- 5 The colour is spread in the cervical areas.
- 6 IPS Empress Direct Color White is applied on the incisal edge.
- 7 The colour is carefully worked into the incisal edge.
- 8 IPS Empress Direct Color Blue is placed between the lobes in the incisal edge.
- 9 A final layer of IPS Empress Direct Trans 20 is placed.



Schichtkonzept mit Malfarben



DE

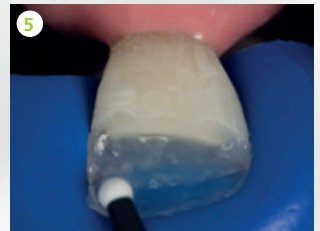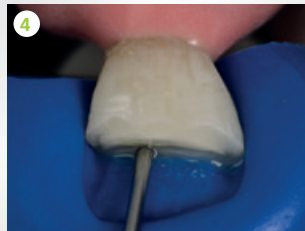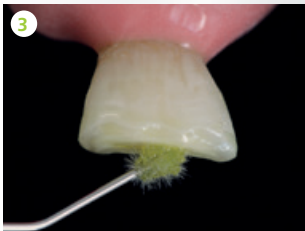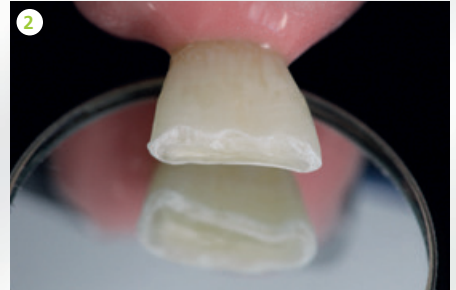
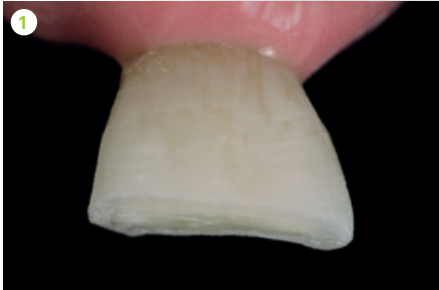
- 1 Aufbau der palatinalen Schmelzwand mit IPS Empress Direct Trans 20
- 2 Aufbau der Approximalwände mit Trans 30
- 3 Formen des Dentinkerns bis an den Rand der Inzisalkante mit Dentin A3
- 4 Applikation von IPS Empress Direct Color Ocker auf den Zervikalbereich
- 5 Verstreichen der Farbe im Zervikalbereich
- 6 Applikation von IPS Empress Direct Color Weiss auf die Inzisalkante
- 7 Präzises Einarbeiten der Farbe in die Inzisalkante
- 8 Einbetten von IPS Empress Direct Color Blau in die Inzisalkante zwischen die feinen Dentinzwischenräume
- 9 Finale Deckschicht mit IPS Empress Direct Trans 20

Young patient, Fractured incisal edge

Dr Anton Lebedenko, Ivoclar Vivadent, Liechtenstein

4

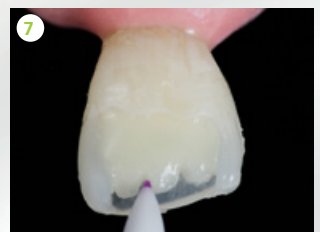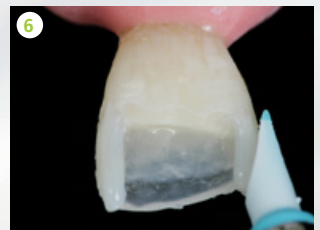Layering example
Schichtungsbeispiel



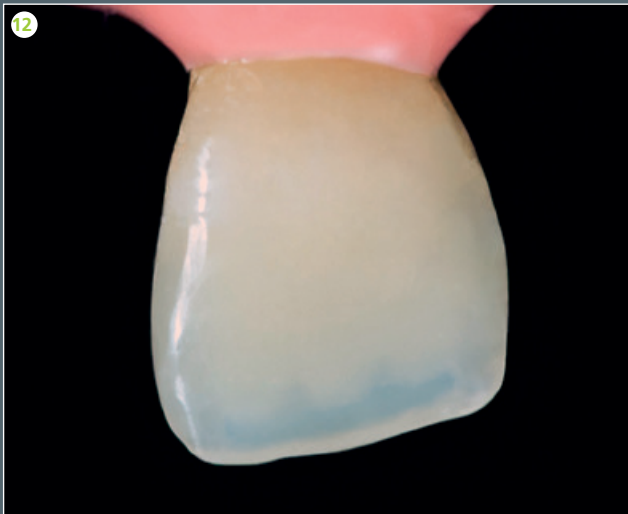
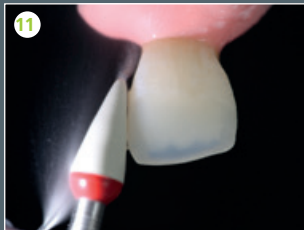
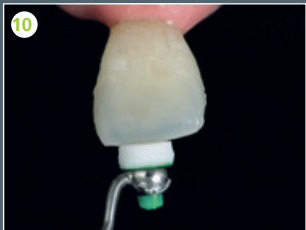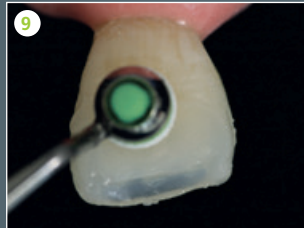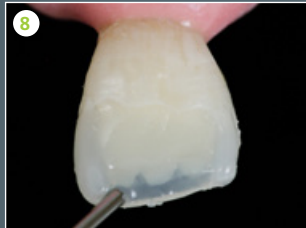EN

- 1 Preoperative situation: labial view of the fractured incisal edge after preparation
- 2 Preparation with scalloped margin
- 3 The adhesive is applied.
- 4 A silicone matrix is placed and the first layer of IPS Empress Direct Effect Trans 30 is applied.
- 5 Two-thirds of the enamel wall is rebuilt with IPS Empress Enamel A2 using OptraSculpt Ball. IPS Empress Direct Trans 30 is applied up to the incisal edge.
- 6 The silicone matrix is removed and the proximal walls are rebuilt with IPS Empress Direct Enamel A2 using OptraSculpt Chisel.
- 7 The dentin core is rebuilt and the mamelons are shaped with IPS Empress Direct Dentin A3 using OptraSculpt Point.

- 8 The incisal edge is coated with IPS Empress Direct Effect Trans Opal.
- 9 The labial tooth wall with the exception of the incisal edge is rebuilt with IPS Empress Direct Enamel A2 and the restoration is smoothed with OptraSculpt Pad.
- 10 The incisal edge is coated with a final layer of IPS Empress Direct Trans 30 and then smoothed.
- 11 The restoration is finished and polished with OptraPol.
- 12 Completed restoration. The mamelon and "halo" effects and the translucent zone are clearly visible.



Jugendlicher Patient, abgebrochene Inzisalkante



DE

- 1 Ausgangssituation; abgebrochene Inzisalkante. Ansicht von labial, präpariert.
- 2 Präparationslinie in Wellenschlifftechnik
- 3 Applikation des Adhäsivs
- 4 Anlegen eines Silikonschlüssels und Auftragen der ersten Schicht mit IPS Empress Direct Effect Trans 30
- 5 Aufbau der palatinalen Schmelzwand zu zwei Dritteln mit IPS Empress Enamel A2 mithilfe von OpraSculpt Ball. Applikation von IPS Empress Direct Trans 30 bis zur Inzisalkante
- 6 Nach Entfernung des Silikonschlüssels Aufbau der Approximalwände mit IPS Empress Direct Enamel A2 mithilfe von OpraSculpt Chisel
- 7 Aufbau des Dentinkern mit IPS Empress Direct Dentin A3 und Modellation der Mamelons mithilfe von OpraSculpt Spitze
- 8 Überschichtung der Inzisalkante mit IPS Empress Direct Effect Trans Opal
- 9 Aufbau der labialen Zahnwand ausser der Inzisalkante mit IPS Empress Direct Enamel A2 und Glättung mit OpraSculpt Pad
- 10 Überschichtung der finalen Inzisalkante mit IPS Empress Direct Trans 30 und Glättung
- 11 Finieren und Politur mit OpraPol
- 12 Abschlussbild: fertige Restauration. Mameloneffekt, transluzente Zone und Halo-Effekt sind deutlich erkennbar.

Mature patient, Incisal edge built up with enamel crack

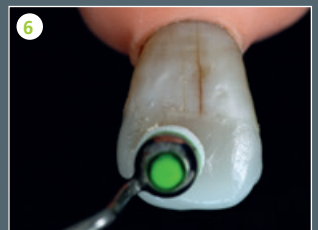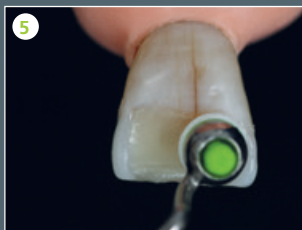
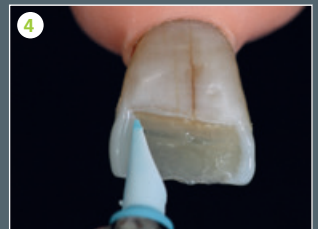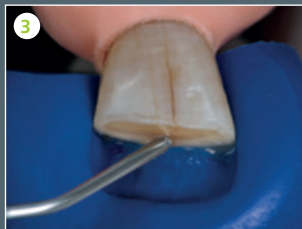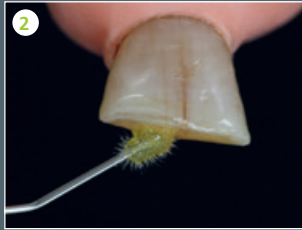
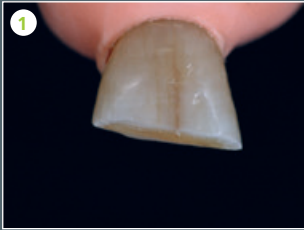Layering example Schichtungsbeispiel

5

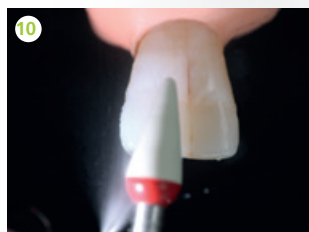
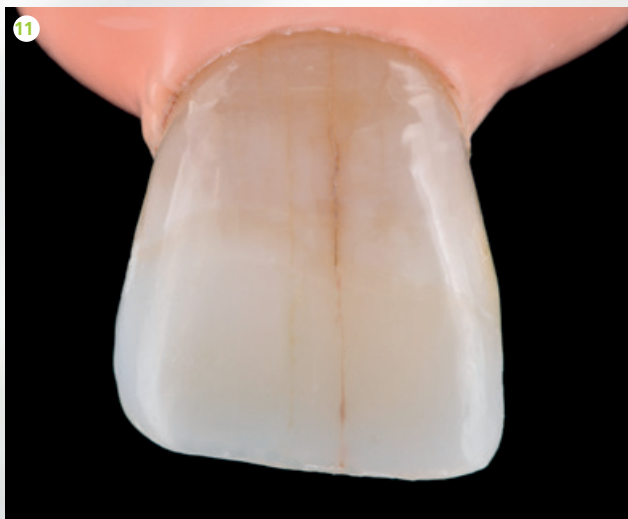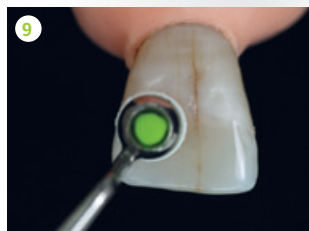
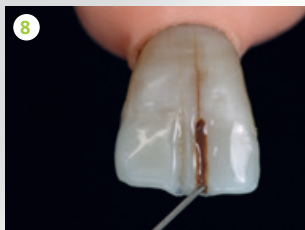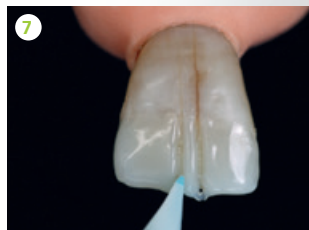Dr Anton Lebedenko, Ivoclar Vivadent, Liechtenstein

EN

- 1 Preoperative situation: fractured incisal edge. View of the prepared tooth from the labial aspect (note the enamel crack down the middle)
- 2 The adhesive is applied.
- 3 A silicone matrix is placed to help rebuild the palatal side with IPS Empress Direct Effect Trans 30 and IPS Empress Direct Enamel Bleach XL.
- 4 The proximal walls are rebuilt with IPS Empress Direct Enamel Bleach XL using OptraSculpt Chisel.
- 5 The dentin core is rebuilt with IPS Empress Direct Dentin (V45) and shaped using OptraSculpt Pad. Mamelons do not have to be created in mature patients.
- 6 A final layer of IPS Empress Direct Enamel Bleach XL is placed.
- 7 Fine crack lines are formed with OptraSculpt Chisel in order to imitate the existing crack.
- 8 IPS Empress Direct Color Brown and Ochre are placed in the created grooves.
- 9 The grooves are closed up again using OptraSculpt Pad. As a result, the colours are embedded below the final enamel layer. The tooth surface is smoothed.
- 10 The restoration is finished and polished using OptraPol.
- 11 Completed restoration. The imitated crack optimally blends in with the overall appearance of the tooth.



Älterer Patient, Inzisalkantenaufbau mit Schmelzriss



DE

- 1 Ausgangssituation: abgebrochene Inzisalkante. Ansicht von labial, präpariert (man beachte den zentralen Schmelzriss)
- 2 Applikation des Adhäsivs
- 3 Anlegen eines Silikonsschlüssels zur Unterstützung beim palatinalen Aufbau mit IPS Empress Direct Effect Trans 30 und IPS Empress Direct Enamel Bleach XL.
- 4 Aufbau der Approximalwände mit IPS Empress Direct Enamel Bleach XL mithilfe von OptraSculpt Chisel
- 5 Aufbau des Dentinkerns mit IPS Empress Direct Dentin (YA5) und Einarbeitung mit OptraSculpt Pad. Die Ausarbeitung von Mamelons ist bei älteren Patienten nicht erforderlich.
- 6 Aufbau der finalen Schicht mit IPS Empress Direct Enamel Bleach XL
- 7 Modellation feiner Risslinien mit OptraSculpt Chisel, um die Fortführung der vorhandenen Schmelzrisse einzuarbeiten
- 8 Einbringung von IPS Empress Direct Color Braun und Ocker in die zuvor gefertigten Rillen
- 9 Zufaltung der colorierten Rillen mit OptraSculpt Pad, sodass diese unterhalb der finalen Schmelzschicht liegen und Glättung der Zahnoberflächen.
- 10 Finieren und Politur mit OptraPol
- 11 Fertige Restauration. Der nachgeahmte Riss gliedert sich optimal in das Erscheinungsbild des Zahnes ein.

Class V restoration

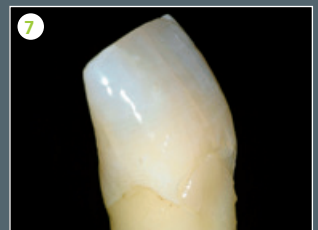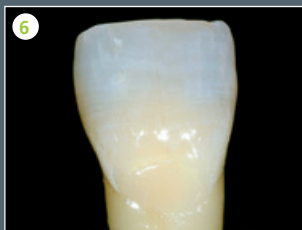
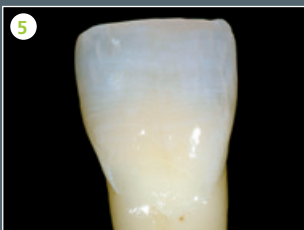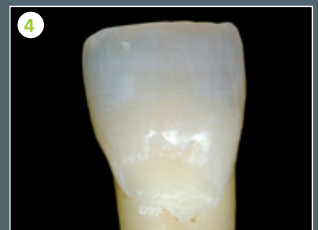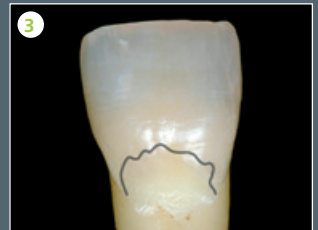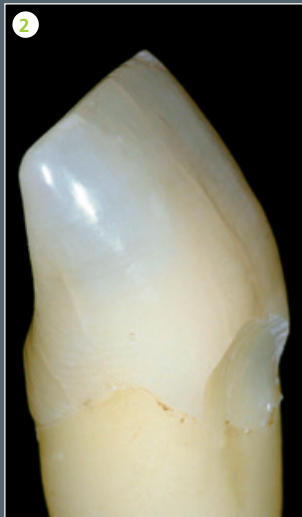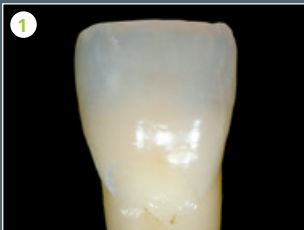Ivoclar Vivadent, Liechtenstein

EN

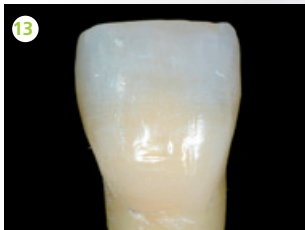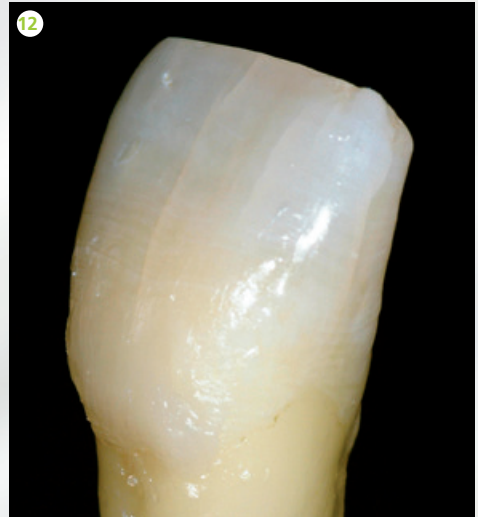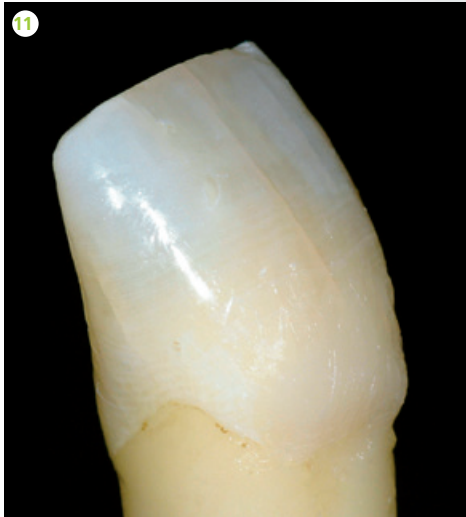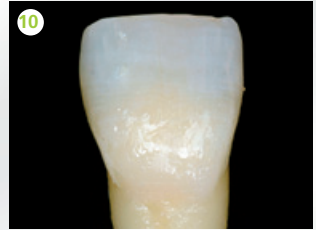
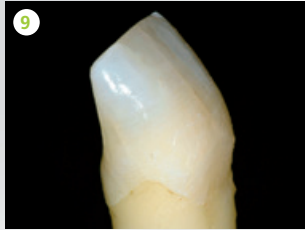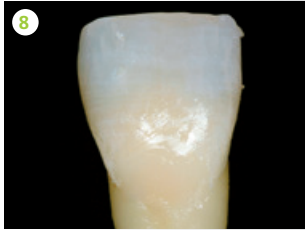
- 1 Preoperative situation:
Class V cavity; facial view
- 2 Disto-facial view
- 3 Preparation line marked
- 4 Completed preparation
- 5 Tooth structure after conditioning and
application and polymerization of bonding
agent
- 6 Dentin material is applied
- 7 Disto-facial view
- 8 First increment of the appropriate Enamel
shade is applied
- 9 Disto-facial view
- 10 Second increment of Enamel material is
applied, restoring the tooth to its original
shape.
- 11 Disto-facial view
- 12 Mesio-facial view
- 13 Restoration completed and polished.

Layering example
Schichtungsbeispiel

6



Klasse V Restauration



DE

1 Ausgangssituation Klasse V-Kavität (Ansicht von facial)

2 Ansicht von disto-fazial

3 Geplante Präparationslinie

4 Fertige Präparation

5 Zahnhartsubstanz konditioniert, Haftvermittler aufgetragen und polymerisiert.

6 Dentinmasse appliziert

7 Ansicht von disto-fazial

8 Erste Schicht Schmelzmasse appliziert.

9 Ansicht von disto-fazial

10 Zweite Schicht Schmelzmasse appliziert. Die Zahnform ist wiederhergestellt.

11 Ansicht von disto-fazial

12 Ansicht von mesio-fazial

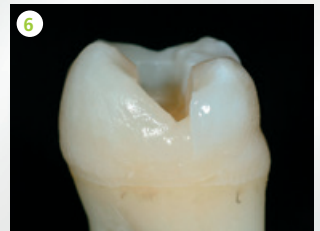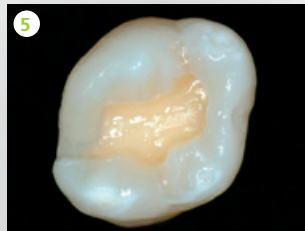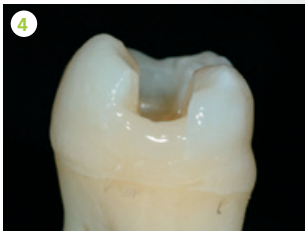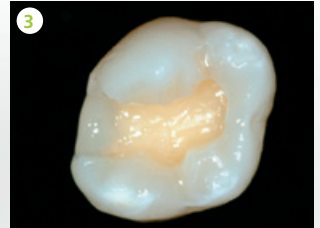
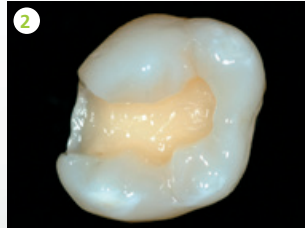
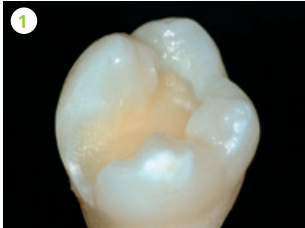
13 Restauration poliert und fertiggestellt

Class II restoration

Ivoclar Vivadent, Liechtenstein

Layering example
Schichtungsbeispiel

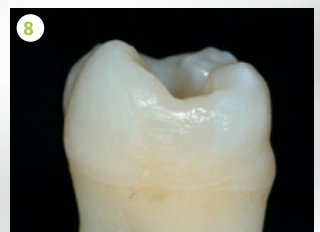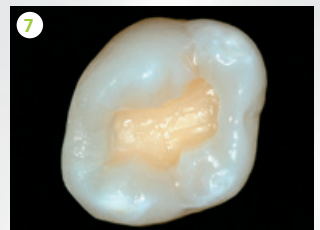7



EN

- 1 Preoperative situation: Class II
- 2 Tooth structure after conditioning and application and polymerization of bonding agent
- 3 The first increment of composite (Enamel material) is placed in the area of the proximal box.
- 4 Mesial view. The first increment is placed horizontally.
- 5 The second increment of composite (Enamel material) is added.
- 6 The second increment is placed obliquely, extending from the occlusal preparation margin to slightly short of the opposite wall.
- 7 The third increment of Enamel material completes the proximal wall.
- 8 Mesial view

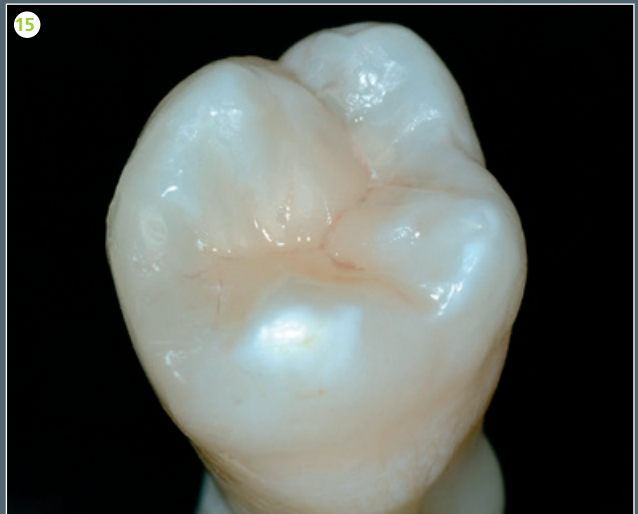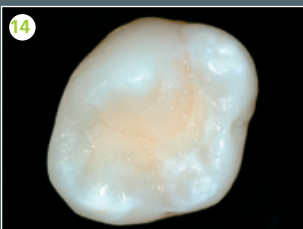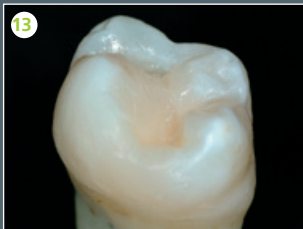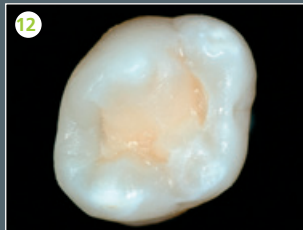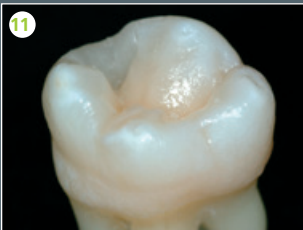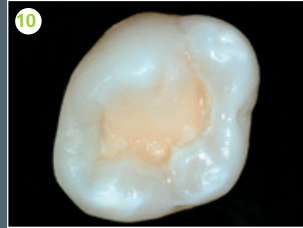
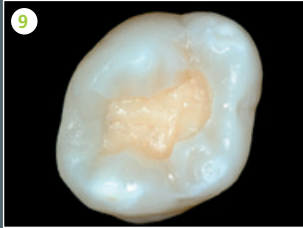
- 9 The dentin core is rebuilt with Dentin material; third layer.
- 10 Completed mesio-palatal cusp rebuilt with Enamel material
- 11 Disto-buccal view
- 12 Completed disto-buccal cusp rebuilt with Enamel material
- 13 Mesial view
- 14 Restoration of the last remaining cusp
- 15 Completed restoration after pit & fissure characterization using IPS Empress Direct Color Brown and after polishing.



Klasse II Restauration

DE

- 1 Ausgangssituation Klasse II
- 2 Zahnhartsubstanz konditioniert, Haftvermittler appliziert und polymerisiert.
- 3 Erste Schicht Composite (Schmelzmasse) in approximalem Kasten appliziert.
- 4 Ansicht von mesial. Dieses erste Inkrement wird horizontal gestaltet.
- 5 Zweite Schicht Composite (Schmelzmasse) appliziert.
- 6 Das zweite Inkrement wird schräg gestaltet und reicht von der okklusalen Präparationsgrenze bis fast zur gegenüberliegenden Wand.
- 7 Die dritte Schicht (Schmelzmasse) schliesst die proximale Wand.
- 8 Ansicht von mesial
- 9 Restauration des Dentinkerns in Dentinmasse, dritte Schicht
- 10 Mesio-palatinaler Höcker, fertig aufgebaut mit Schmelzmasse.
- 11 Ansicht von disto-bukkal
- 12 Disto-bukkaler Höcker fertig aufgebaut mit Schmelzmasse.
- 13 Ansicht von mesial
- 14 Verbleibender Höcker restauriert.
- 15 Fertige Restauration nach Charakterisierung der Fissuren mit IPS Empress Direct Color Braun und Politur



Class III and IV restoration

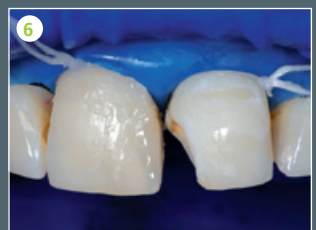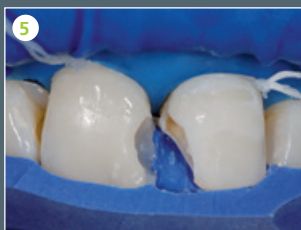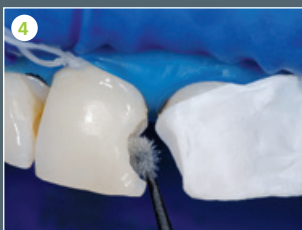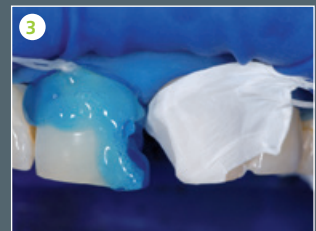
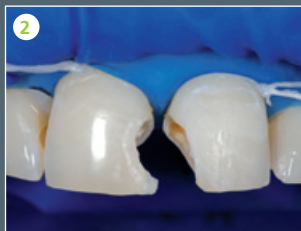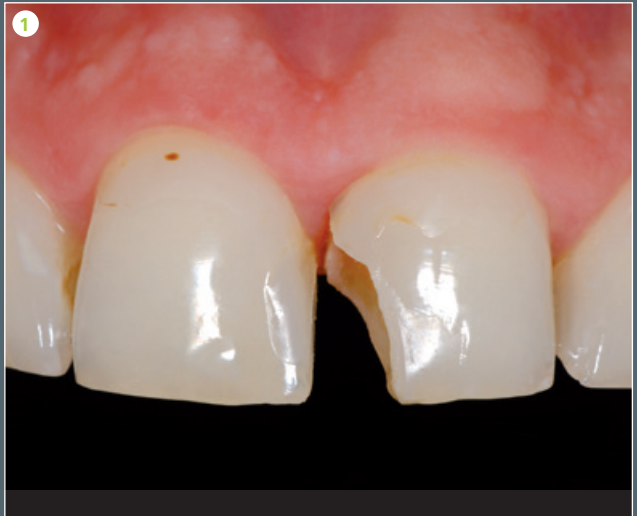Restauration Klasse III und IV

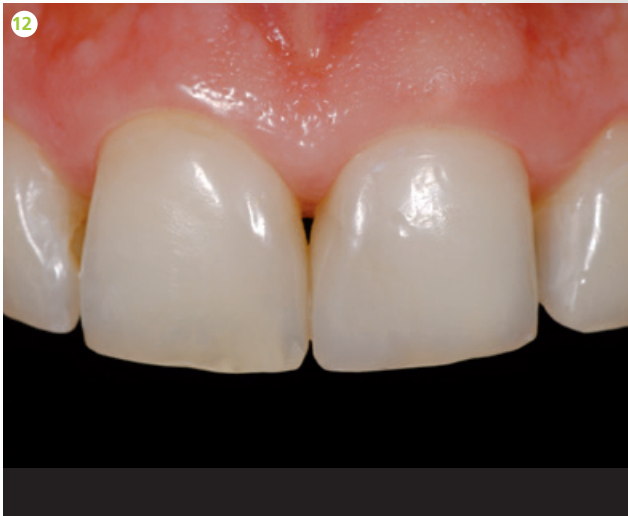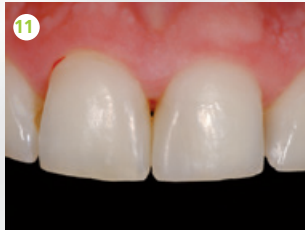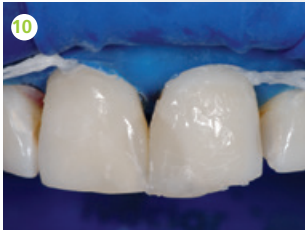
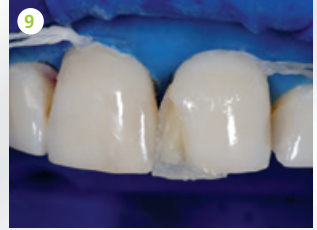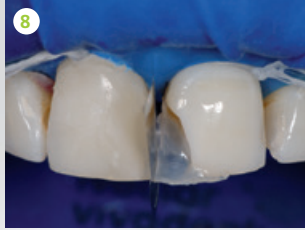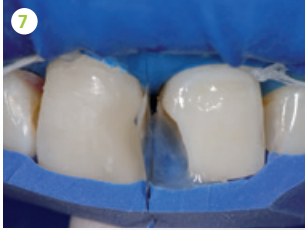Dr Arnd Peschke, Ivoclar Vivadent, Liechtenstein

Clinical case
Klinischer Fall

EN

- 1 Preoperative situation: Fracture of the mesial edge of tooth 21 as well as esthetically unsatisfactory Class IV fillings in teeth 11 and 21 Class IV filling in tooth 11 (mesially).
- 2 Situation after excavation and creation of a wide bevel along the cavity margins
- 3 Tooth 11 is etched with phosphoric acid. Tooth 21 is protected with Teflon tape during the procedure.
- 4 Application of adhesive in tooth 11
- 5 Placement of the palatal enamel layer in tooth 11 with the help of a silicone matrix
- 6 Completed restorations in tooth 11. Tooth 21 has already been conditioned.
- 7 Reconstruction of the palatal enamel wall using a silicone matrix and matrix band
- 8 Polymerized enamel shell in the palatal area of tooth 21
- 9 Reconstruction of the dentin core in tooth 21
- 10 Reconstruction of the facial wall with Enamel and Trans 30 material
- 11 Restorations after finishing and polishing
- 12 Final result after rehydration of the teeth





DE

- 1 Ausgangssituation: Fraktur der mesialen Ecke am Zahn 21 sowie ästhetisch unbefriedigende Klasse IV-Füllungen an 11 und 21 bzw. Klasse IV an 11 mesial
- 2 Situation nach Exkavation und breiter Ansrägung der Kavitäten
- 3 Ätzung des Zahnes 11 mit Phosphorsäure, Zahn 21 wird zunächst mit Teflonband geschützt.
- 4 Applikation des Adhäsivs am Zahn 11
- 5 Einbringen der palatinalen Schmelzschicht am Zahn 11 mit Hilfe eines Silikonschlüssels
- 6 Vollständig gelegte Füllungen am Zahn 11, der Zahn 21 ist bereits konditioniert.
- 7 Aufbau der palatinalen Schmelzwand mit Hilfe eines Silikonschlüssels und Matrizenband
- 8 Polymerisierte palatinal Schmelzschale am Zahn 21
- 9 Einbringen des Dentinkerns am Zahn 21
- 10 Fazialfläche ist mit Schmelz und Trans 30-Masse aufgebaut.
- 11 Zustand nach Ausarbeitung und Politur
- 12 Endergebnis nach Rehydratation der Zähne

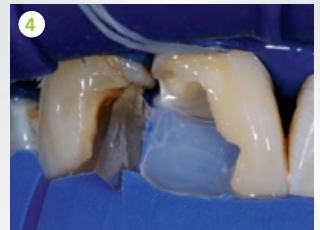
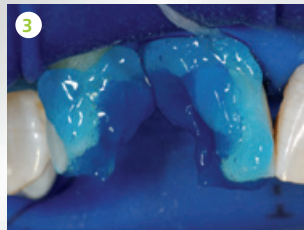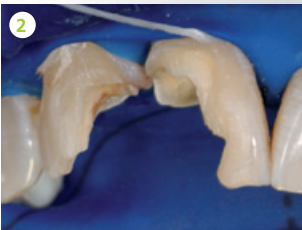
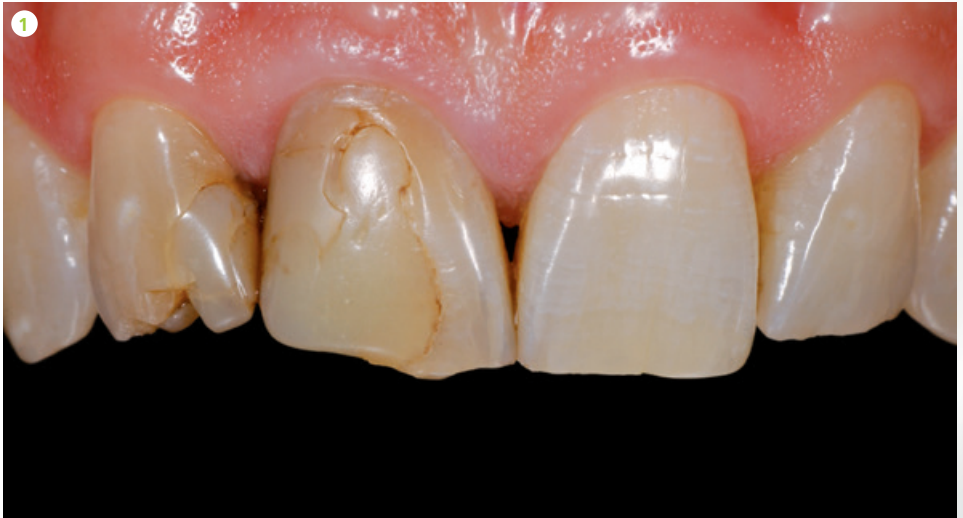
Class IV restoration

Restauration Klasse IV

Dr Arnd Peschke, Ivoclar Vivadent, Liechtenstein

Clinical case
Klinischer Fall

2

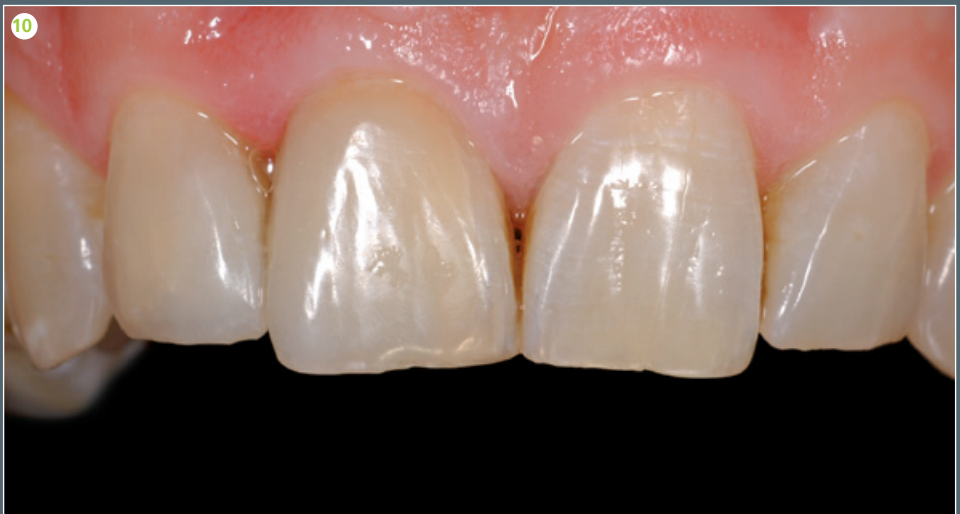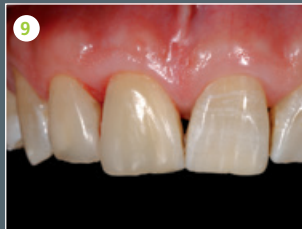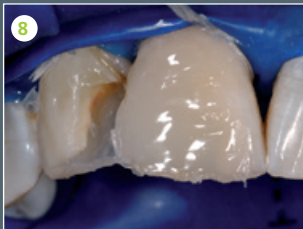
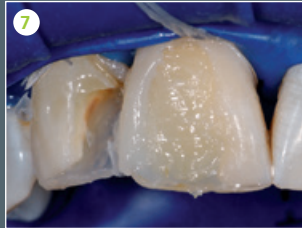
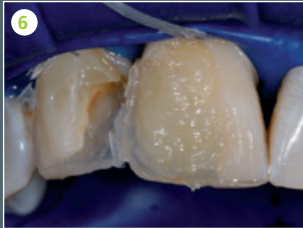
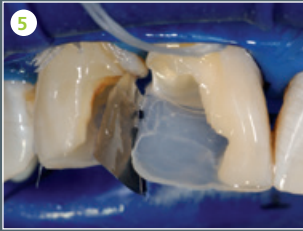


EN

- 1 Preoperative situation: large, defective restorations in teeth 12 (mesially) and 11 (distally)
- 2 Extensive lesions after excavation and beveling of the margins
- 3 Tooth structure conditioned with phosphoric acid
- 4 The palatal enamel wall is rebuilt against a silicone matrix using IPS Empress Direct Enamel.
- 5 Polymerized palatal enamel shell after removal of the silicone matrix
- 6 Reconstruction of the anatomically shaped dentin core, customized by placing thin strips of IPS Empress Direct Color White
- 7 Reconstruction of the distal surface with a lighter Enamel shade
- 8 Situation after the reconstruction of a large part of the facial surface; some space is left for the Trans 30 material
- 9 The restoration was completed with a layer of Trans 30 and subsequently polished. Tooth 12 was restored according to the same principle. View immediately after the restoration had been completed.
- 10 The restoration was completed with a layer of Trans 30 and subsequently polished. Final result after 24 hours and rehydration of the dental hard tissue.

DE

- 1 Ausgangssituation: Grosse insuffiziente Füllungen an den Zähnen 12m und 11d
- 2 Ausgedehnte Defekte nach Exkavation und Anshrägung
- 3 Konditionierung mit Phosphorsäure
- 4 Aufbau der palatinalen Schmelzwand gegen einen Silikonschlüssel mittels IPS Empress Direct Enamel
- 5 Polymerisierte palatinal Schmelzschale nach Abnahme des Silikonschlüssels
- 6 Aufbau eines anatomischen Dentinkerns, individualisiert mit dünnen Streifen IPS Empress Direct Color Weiss.
- 7 Aufbau des distalen Aspekts mit einer helleren Schmelzmasse
- 8 Situation nach Aufbau des Grossteils der facialen Fläche mit etwas Platz für die zusätzliche Applikation von Trans 30-Masse.
- 9 Die Restauration wurde mit einer oberflächlichen Schicht Trans 30 abgeschlossen und fertig poliert. Zahn 12 wurde nach gleichem Prinzip restauriert. Situation direkt nach der Fertigstellung der Füllung.
- 10 Die Restauration wurde mit einer oberflächlichen Schicht Trans 30 abgeschlossen und fertig poliert. Endergebnis nach 24 Stunden und Rehydratation der Zahnhartsubstanz.



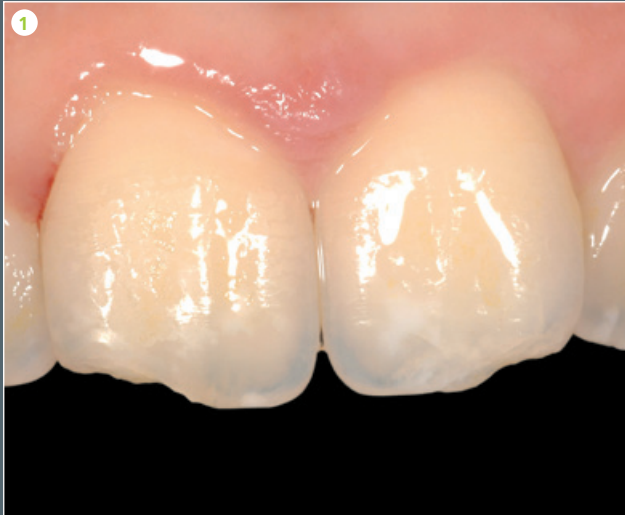Restoration with opalescent effect

Restauration mit Opaleffekt

Dr Markus Lenhard, Switzerland

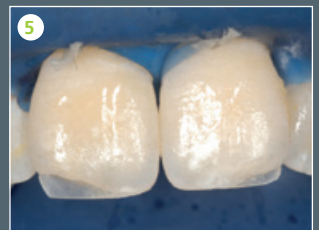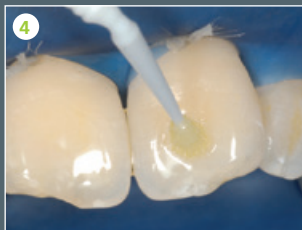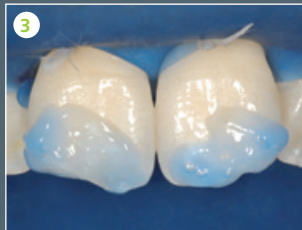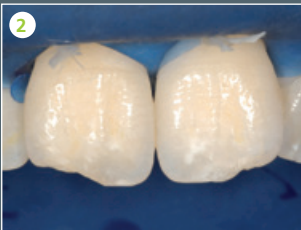3

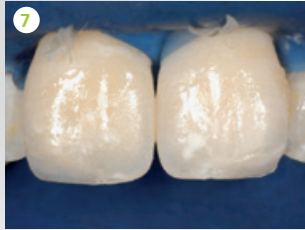
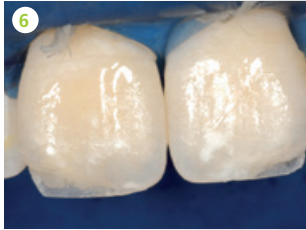
Clinical case
Klinischer Fall



EN

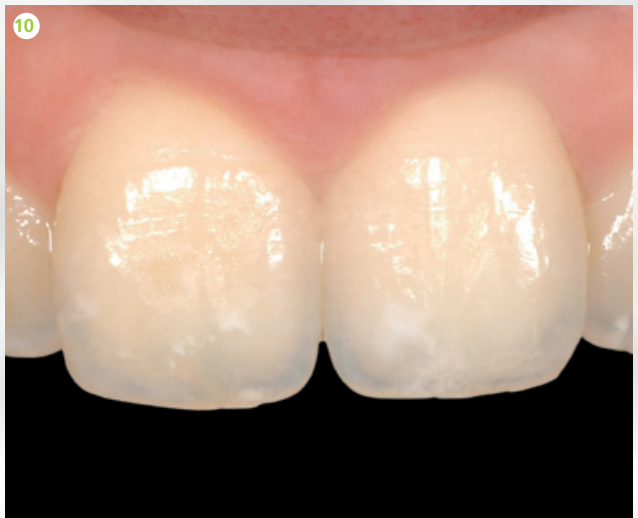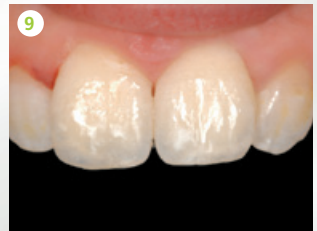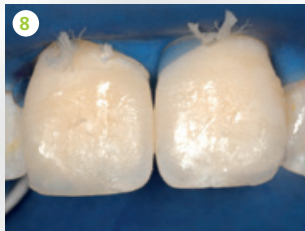
- 1 Preoperative situation: Fracture of the distal incisal edges of the central incisors
- 2 Situation after a convex bevel has been prepared
- 3 Enamel-etch technique
- 4 Application of the bonding agent
- 5 Completed build-up of the palatal wall
- 6 Application of Dentin material
- 7 Application of opalescent material between and along the sides of the mammelons
- 8 Placement of the facial Enamel layer
- 9 View directly after completion of the restoration
- 10 Postoperative situation after 2 weeks





DE

- 1 Ausgangssituation: Fraktur der distalen Schneidekanten der zentralen Inzisivi
- 2 Zustand nach Präparation einer konvexen Ansträgung
- 3 Säure-Ätz-Technik
- 4 Bondingapplikation
- 5 Fertige Dimension der palatinalen Wand
- 6 Applikation der Dentinmasse
- 7 Applikation von Opaleszenzmasse zwischen und seitlich der Mammelons
- 8 Applikation der fazialen Schicht Schmelzmasse
- 9 Direkt nach der Restauration
- 10 Zustand der Restaurationen 14 Tage postoperativ



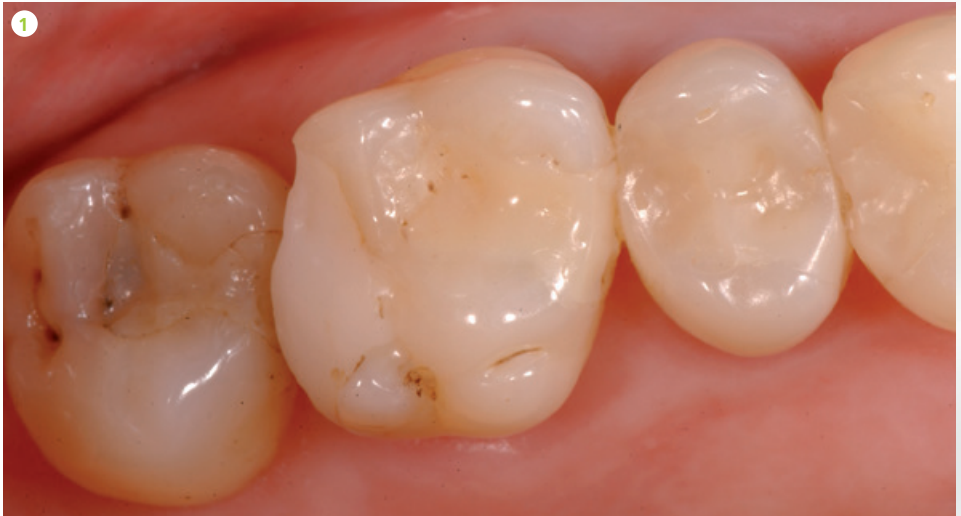Class II restoration

Restauration Klasse II

Dr Arnd Peschke, Ivoclar Vivadent, Liechtenstein

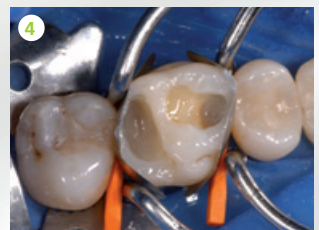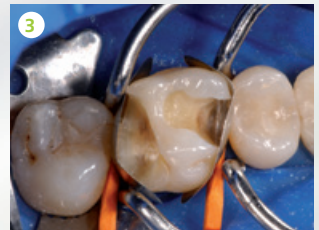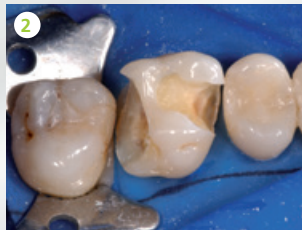Clinical case
Klinischer Fall

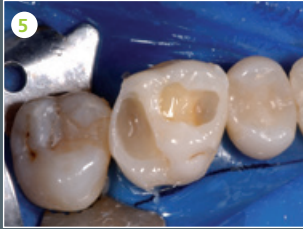4



EN

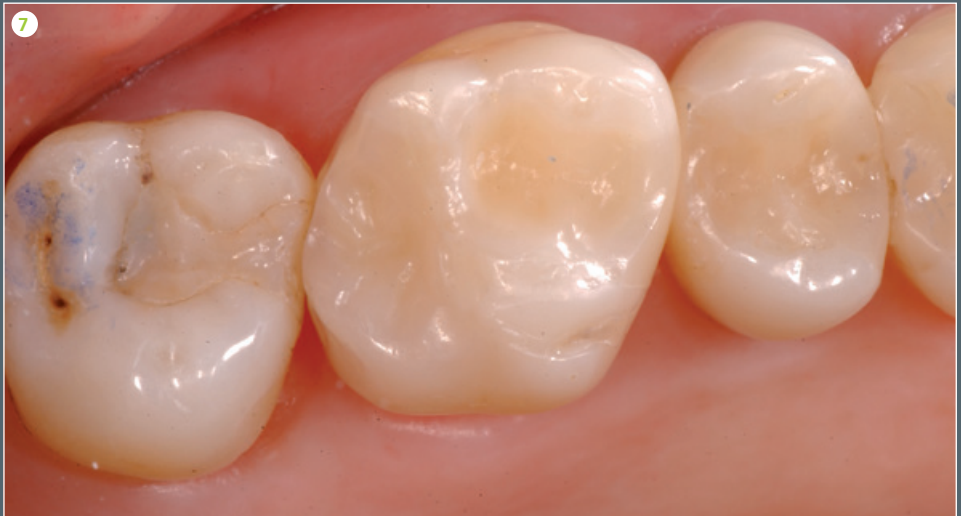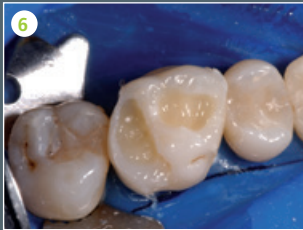
- 1 Preoperative situation: Recurrent caries under the composite restorations in tooth 16 (om and odp)
- 2 Situation after removal of the restorations. The disto-palatal cusp had to be removed.
- 3 Sectional matrix in place
- 4 Reconstruction of the proximal enamel walls using IPS Empress Direct Enamel
- 5 Situation after polymerization of the Enamel material. The Class II cavities were reshaped into two Class I cavities.
- 6 Dentin material was used to rebuild the dentin core.
- 7 Completed restoration: The occlusal aspects were built up with Enamel material and subsequently polished.





DE

- 1 Ausgangssituation: Sekundärkaries unter den Composite-Füllungen am Zahn 16 (om und odp)
- 2 Zustand nach Entfernung der Füllungen, der disto-palatinal Höcker musste entfernt werden.
- 3 Angelegtes Teilmatrizesystem
- 4 Aufbau der approximalen Schmelzwände mit IPS Empress Direct Enamel
- 5 Situation nach Polymerisation der Schmelzmasse, die Klasse II-Kavitäten sind in zwei Klasse I-Defekte umgeformt.
- 6 Dentinmasse zum anatomischen Aufbau des Dentinkerns ist eingebracht.
- 7 Fertige Restauration: Die okklusalen Aspekte wurden mit Schmelzmasse aufgebaut und abschliessend poliert.



What the experts say

Experten-Statements

“Anyone can master the art of producing highly esthetic composite resin restorations in just a few steps with IPS Empress® Direct.”

„Mit IPS Empress® Direct kann jeder in nur wenigen Schritten zum Meister hochästhetischer Composite-Restaurationen werden.“

Dr Eduardo Mahn,
Chile





Dr Markus Lenhard,

Switzerland/Schweiz

“IPS Empress® Direct is easy to polish. Restorations have a beautiful high-gloss finish. The Trans Opal material allows you to successfully imitate the opalescent qualities of natural teeth.”

„IPS Empress® Direct lässt sich einfach polieren, und man erhält dadurch eine exzellent glänzende Restauration. Mit der Farbe Trans Opal kann die natürliche Opaleszenz einfach und sehr gut wiedergegeben werden.“

Delivery forms

Lieferformen

Refills

Sculptable consistency available in 1 x 3-g syringe or 10 x 0.2-g Cavifils

IPS Empress Direct Dentin	A1 A2 A3 A3.5 A4 B1 B2 C3 D2 IVA5 IVA6 Bleach L Dentin Bleach XL Dentin
IPS Empress Direct Enamel	A1 A2 A3 A3.5 A4 B1 B2 B3 B4 C1 C2 C3 D2 D3 Bleach L Enamel Bleach XL Enamel
IPS Empress Direct Translucent	Trans 20 Trans 30 Trans Opal

Flowable consistency available in 1 x 1.8-g syringe (including 5 tips)

IPS Empress Direct Effect	Trans 30 Trans Opal Bleach XL
IPS Empress Direct Opaque	Opaque

IPS Empress Direct Color available in 1 x 1-g syringe (including 5 tips)

IPS Empress Direct Color	white honey blue violet ochre brown grey
---------------------------------	--

IPS Empress Direct Color Assortment



637898AN

7 x 1 g IPS Empress Direct Color
1 x 1.8 g IPS Empress Direct Opaque
Various accessories

Accessories

Tips 20 x 0.4 mm 634847

IPS Empress Direct Color



Tips 20 x 0.9 mm 634849

IPS Empress Direct Effect
IPS Empress Direct Opaque



IPS Empress Direct Pad 628369



IPS Empress Direct System Kits

SYRINGES



686071AN

2 x 3 g Dentin (A2, A3)
3 x 3 g Enamel (A1, A2, A3)
1 x 3 g Trans 30
1 x 1.8 g Effect Trans Opal
1 x 1.8 g Opaque
1 x Autoclavable Shade Guide Dentin
1 x Autoclavable Shade Guide Enamel/Translucent
Various accessories

686072AN

2 x 3 g Dentin (A2, A3)
3 x 3 g Enamel (A1, A2, A3)
1 x 3 g Trans 30
1 x 1.8 g Effect Trans Opal
1 x 1.8 g Opaque
1 x OptraSculpt Pad Instrument
1 x OptraSculpt Pad Refill (4 mm)
1 x Autoclavable Shade Guide Dentin
1 x Autoclavable Shade Guide Enamel/Translucent
Various accessories

CAVIFILS



686093AN

20 x 0.2 g Dentin (A2, A3)
30 x 0.2 g Enamel (A1, A2, A3)
10 x 0.2 g Trans 30
1 x 1.8 g Effect Trans Opal
1 x 1.8 g Opaque
1 x Autoclavable Shade Guide Dentin
1 x Autoclavable Shade Guide Enamel/Translucent
Various accessories

686095AN

20 x 0.2 g Dentin (A2, A3)
30 x 0.2 g Enamel (A1, A2, A3)
10 x 0.2 g Trans 30
1 x 1.8 g Effect Trans Opal
1 x 1.8 g Opaque
1 x OptraSculpt Pad Instrument
1 x OptraSculpt Pad Refill (4 mm)
1 x Autoclavable Shade Guide Dentin
1 x Autoclavable Shade Guide Enamel/Translucent
Various accessories

Autoclavable Shade Guide
Enamel/Translucent
627215

Autoclavable Shade Guide
Dentin
627214





Ivoclar Vivadent AG

Bendererstr. 2
9494 Schaan
Liechtenstein
Tel. +423 235 35 35
Fax +423 235 33 60
www.ivoclarvivadent.com

628376/EN-DE/2019-09-20



ivoclar
vivadent[®]
passion vision innovation